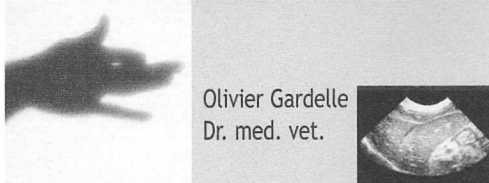


V E T I M A G E



Olivier Gardelle  
Dr. med. vet.

Dipl. European College of Veterinary Diagnostic Imaging (ECVDI)

Frau  
Marianne Nelly Vogel  
Sonnengutstr. 10  
8363 Bichelsee

**Echokardiographie:**

Niederglatt, 02.09.08

**"Quafford Torberg (Rémy)", Border Terrier, männlich, 25.02.02**

**Vorgeschichte**

Vorsorgeuntersuchung Herz. Puls 120/min, kein Herzgeräusch, 9.2Kg KGW.

**Befunde**

Die Werte im Bereich des linken Ventrikels sind im Normbereich. (IVSd: 7; IVSs: 10; LVIDd: 32; LVIDs: 20; LVPWd: 7; LVPWs: 10 mm). Die shortening fraction ist normal (37%). Der linke Vorhof ist nicht dilatiert (18). Die maximale, supra-avalvuläre Blutgeschwindigkeit im Truncus pulmonalis (0.7 m/s) und in der Aorta (1.3 m/s) sind normal.

Alle Herzklappen wurden mit Doppler untersucht und sind unauffällig.

**Diagnose**

Das Herz ist ultrasonographisch unauffällig. Die leichtgradig erhöhte Blutgeschwindigkeit in der proximalen Aorta ist ohne klinische Bedeutung.

Mit bestem Dank



Dr. med. vet. Olivier Gardelle, ECVDI