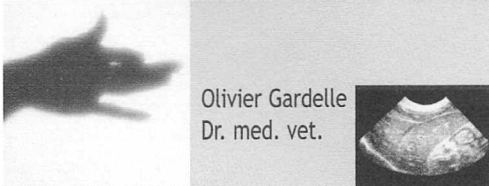


V E T I M A G E



Olivier Gardelle  
Dr. med. vet.

Dipl. European College of Veterinary Diagnostic Imaging (ECVDI)

Frau  
Marianne Nelly Vogel  
Sonnengutstr. 10  
8363 Bichelsee

**Echokardiographie:**

Niederglatt, 02.09.08

**"Glendy", Border Terrier, weiblich, 29.04.05**

**Vorgeschichte**

Vorsorgeuntersuchung Herz. Puls 108/min, kein Herzgeräusch, 6.8 Kg KGW.

**Befunde**

Die Werte im Bereich des linken Ventrikels sind im Normbereich. (IVSd: 6; IVSs: 8; LVIDd: 30; LVIDs: 21; LVPWd: 6; LVPWs: 8 mm). Die shortening fraction ist normal (30%). Der linke Vorhof ist nicht dilatiert (15 mm).

Die maximale, supra-avalvuläre Blutgeschwindigkeit im Truncus pulmonalis (0.8 m/s) ist normal und in der Aorta (1.5 m/s) leichtgradig erhöht.

Alle Herzklappen wurden mit Doppler untersucht und sind unauffällig.

**Diagnose**

Das Herz ist ultrasonographisch unauffällig. Die leichtgradig erhöhte Blutgeschwindigkeit in der proximalen Aorta ist ohne klinische Bedeutung.

Mit bestem Dank



Dr. med. vet. Olivier Gardelle, ECVDI